Frühdiagnose und Therapie des Terson-Syndroms

Eine Subarachnoidalblutung kann über den Anstieg des intrakraniellen Drucks zu einer Einblutung in das Auge führen. Moderne Vitrektomietechniken erlauben heute eine sehr komplikationsarme Entfernung der Blutung und damit eine rasche funktionelle Erholung der betroffenen Augen, was auch die soziale Rehabilitation unterstützt. **Prof. Dr. Justus G. Garweg** und **Prof. Dr. F. Koerner** berichten über eine eigene Patienten-Fallserie mit dem so genannten Terson-Syndrom und die Bedeutung der frühen Diagnose.

Eine Subarachnoidalblutung kann über den Anstieg des intrakraniellen Drucks zu einer Einblutung in das Auge führen, vermutlich über eine akute Venostase. Eine klinisch relevante intraokulare Blutung gilt aber als eher seltenes Ereignis. Trotzdem muss man davon ausgehen, dass viele Fälle wegen der Schwere der allgemeinen Beeinträchtigung nicht oder nicht rechtzeitig diagnostiziert werden.

Eine intraokulare Blutung im Zusammenhang mit einer akuten Subarachnoidalblutung tritt in 10 bis 37,5 Prozent der betroffenen Patienten auf. In neurochirurgischen Zentren, in denen eine ophthalmologische Kontrolle der Patienten routinemässig nicht durchgeführt wird, wird damit vermutlich nur ein kleiner Teil der Fälle diagnostiziert. Die Dunkelziffer von Patienten mit einer mittelschweren bis schweren Sehbehinderung infolge ausgedehnter Netzhaut- und Glaskörperblutungen dürfte hoch sein, wenn man davon ausgeht, dass in der Rehabilitation jeder siebte Patient zusätzlich zu seiner durch die Subarachnaoidalblutung bedingten Problematik an einer Sehbehinderung leidet. Die Mehrzahl der Blutungen erstreckt sich allerdings intra- und subretinal. Ein Durchbruch der Blutung in den Glaskörperraum, also das eigentliche von Terson 1900 beschriebene Syndrom, liegt in nur 9 bis 15 Prozent der Fälle vor. Dies entspricht immerhin einem Anteil von 5,5 Prozent aller nicht-diabetischen und nicht-traumatischen Glaskörperblutungen. Offensichtlich ist ein Durchbruch der Blutung in den Glaskörperraum Ausdruck der Schwere der Subarachnoidalblutung, da 89 Prozent der Patienten mit intraokularen Blutungen auch ein Koma im Zusammenhang mit dem Terson-Syndrom berichten, wohingegen Patienten ohne Koma-Anamnese eine intraokulare Blutung nur in 46,5 Prozent aufweisen. Die Präsenz einer Glaskörperblutung ist also Ausdruck der Schwere der Erkrankung, jedoch nicht mit einer erhöhten Mortalität assoziiert, was die Bedeutung der Früherkennung und Therapie unterstreicht.

Viele Augen mit Terson-Syndrom erholen sich funktionell im Laufe eines Jahres zufrieden stellend. Andererseits können durch die Blutung Komplikationen ausgelöst werden, wie die Ausbildung epiretinaler Membranen, ein Sekundärglaukom und bei jüngeren Patienten Amblyopie, so dass unbehandelte Augen mit Terson-Blutung genauso kontrolliert werden müssen wie operierte.

Moderne Vitrektomietechniken erlauben heute eine sehr komplikationsarme Entfernung der Blutung und damit eine rasche funktionelle Erholung der betroffenen Augen, was auch die soziale Rehabilitation unterstützt. Da die meisten Fallserien sehr klein sind, hielten wir es der Mühe wert, über unsere eigenen Patienten mit Terson-Syndrom zu berichten.

Patienten und Methode

In den letzten 25 Jahren wurde bei 47 unserer eigenen Patienten ein Terson-Syndrom mittels Vitrektomie behandelt. Bei elf weiteren Patienten wurde ein Terson-Syndrom diagnostiziert, auf eine Vitrektomie aber wegen weniger störender Trübungen verzichtet. Alle Patienten wurden über mindestens sechs Monate, vielfach über mehrere Jahre nachuntersucht und die in den Krankengeschichten dokumentierten intra- und postoperativen Befunde von uns aufgearbeitet.

Ergebnisse

Die überwiegende Mehrzahl unserer Patienten war weiblich (63 Prozent, $p = 0.02$). Das mittlere Alter der operierten Patienten lag bei 45 Jahren, das der nicht-operierten Patienten etwas über 59 Jahren (Tabellen 1a und 1b). Die Vitrektomie wurde im Mittel fünf Monate nach der Subarachnoidalblutung und in den meisten Fällen in Lokalanästhesie durchgeführt. Der Visus konnte dadurch von 0.07 auf 0.74 gesteigert werden. In 98 Prozent der Fälle war der Visus bei der letzten Untersuchung damit deutlich besser als vor der Operation, in einem Fall wurde trotz klarer Medien eine Visusverbesserung infolge Optikusatrophie nicht erreicht. 80 Prozent der Patienten erreichten einen Visus über 0.5, knapp 60 Prozent sogar über 0.8. Demgegenüber war die funktionelle Erholung der Patienten, die nicht operiert worden waren, schlechter (Abb. 1). Dies ist natürlich bei einem Teil der Patienten auch durch die okuläre Komorbidität, beispielsweise Makuladegeneration oder Optikusatrophie erklärt, die Grund für den Verzicht auf ein operatives Vorgehen war. Insgesamt erreichten aber Patienten, die früher operiert wurden, einen besseren Visus als solche, bei denen die

	Mittelwert
Nachbeobachtung (Monate)	27.6
Visus präoperativ	0.07
Letzter Visus (postoperativ)	0.7
Zeit zwischen Blutung und Operation (Monate)	5.6

Tabelle 1a: Funktionelle Erholung nach Vitrektomie bei Terson-Syndrom (n = 47). Visus = Best-korrigierter dezimaler Visus.

	Mittelwert
Alter (Jahre)	59.2
Nachbeobachtungszeit (Monate)	25.8
Visus bei Diagnosestellung	0.3
Letzter Visus	0.5
Zeit zwischen Blutung und Diagnose (Monate)	7.2

Tabelle 1b: Daten der Patienten mit Terson-Syndrom, die nicht operiert worden waren (n =11). Visus = Best-korrigierter dezimaler Visus.

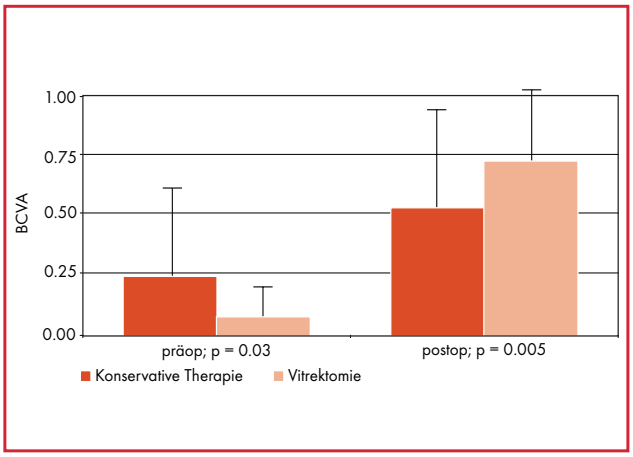

Abb. 1: Ausgangsvisus bei Diagnose der Glaskörperblutung sowie letzter Visus nach spontaner Resorption (blau) oder Vitrektomie (grün).

Operation später durchgeführt wurde (p = 0.03). Der Visus erholte sich besser bei Patienten, die jünger als 45 Jahre waren als bei solchen, die älter waren (p = 0.006). Dies ist nur teilweise durch die postoperative Kataraktbildung bei älteren Patienten erklärt. In 15 Prozent musste die Vitrektomie durch eine Cerclage und Kryotherapie ergänzt werden wegen intraoperativ entdeckter Netzhautdefekte oder beginnender Amotio retinae. Bei vier der 47 Patienten wurde eine Reoperation infolge Membranbildung (PVR-Amotio) 45 bis 211 Tage nach dem Primäreingriff erforderlich.

Diskussion

98 Prozent unserer Patienten erreichten eine schnelle und anhaltende Sehschärfenerholung nach operativer Entfernung der Glaskörperblutung, 89 Prozent davon mit einer einzigen Operation. Jüngere Patienten und solche mit einem kürzeren Intervall zwischen Subarachnoidalblutung und Vitrektomie profitierten mehr von der Operation, was eine Frühdiagnostik, großzügige Indikationsstellung zur Vitrektomie und Frühtherapie in den Fällen, die operativ saniert werden müssen, rechtfertigt. Andererseits haben wir eine Netzhautablösung sekundär auch noch mehr als sechs Monate postoperativ beobachtet, was möglicherweise mit einer Glaskörperbasisschrumpfung infolge der Glaskörperblutung zusammenhängt. Dies unterstreicht die Erfordernis einer guten Aufklärung der Patienten und postoperativ mittel- bis langfristiger Nachkontrollen.

Natürlich ist unsere Fallserie retrospektiv, die Serie umfasst jedoch eine große Anzahl Patienten und bestätigt bereits publizierte Ergebnisse bezüglich der Prognose der Erkrankung und ihrer Therapie. Wir fanden darüber hinaus Hinweise, dass die Vitrektomie nicht nur eine schnellere visuelle Erholung erlaubt, sondern auch bezüglich langfristiger Komplikationen einen Vorteil für die Patienten darstellt, wenn eine Spontanresorption der Blutung nicht mehr zu erwarten ist. Wie in früheren Serien beobachteten wir auch in immerhin jedem siebten Fall eine epiretinale Fibroplasie, die auch bei vollständiger Resorption der Blutung ohne Operation visuslimitierend gewesen wäre.

Zusammenfassung

Zusammenfassend unterstreichen unsere Ergebnisse, dass die frühe Diagnostik des Vorliegens eines Terson-Syndromes hilfreich für die Planung der chirurgischen Intervention und eine möglichst rasche Rehabilitation der Patienten ist. Es sei noch einmal darauf hingewiesen, dass die Glaskörperblutung in vielen Fällen bereits auf der initialen computertomographischen Untersuchung der Patienten zur Diagnostik der Subarachnoidalblutung zu sehen ist und damit diagnostizierbar wäre, wenn man die Beurteilung der intraokulären Situation routinemäßig in die CT-Bewertung einschliesst. Neben der raschen visuellen Rehabilitation ist es durch die Vitrektomie möglich, das Risiko der Fibroplasie und eines Sekundärglaukoms zu reduzieren beziehungsweise diese Probleme durch die Vitrektomie mitzubehandeln, welches die Bedeutung der Frühvitrektomie unterstreicht. Das dem gegenüberstehende chirurgische Risiko ist als gering einzuschätzen, wobei vor allem die häufig recht spät auftretende traktive Netzhautablösung zu nennen ist.

Literatur auf Anfrage beim Verfasser.

Prof. Dr. Justus G. Garweg
Swiss Eye Institute Bern
E-Mail: justus.garweg@swiss-eye-institute.com